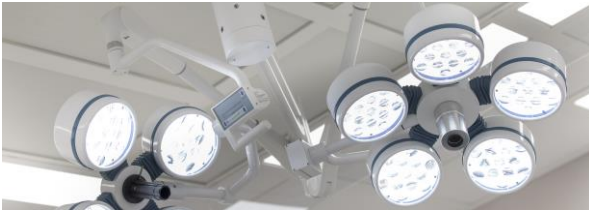

ORTHOPEDIE EN OEFENTHERAPIE



DR. VEHMEIJER EN DR. BOEKHORST



Programma



- ✓ Introductie
 - ✓ Rapid Recovery Programma/Dagbehandeling
 - ✓ Procedure nieuwe heup
 - ASI techniek (voorste benadering)
 - Prothesiologie
 - OK
 - ✓ Patiënt in de kliniek
 - ✓ Pauze
- ✓ Partnerprogramma
 - ✓ Procedure nieuwe knie
 - PSI techniek
 - Prothesiologie
 - OK

28-3-2018

Orthoparc

2

Even voorstellen



Stephan Vehmeijer

- ✓ Orthopeed
- ✓ Heup expert

Saskia Boekhorst

- ✓ Orthopeed
- ✓ Knie expert

Ton Oskam

- ✓ Oefentherapeut
- ✓ Bewegingsexpert



28-3-2018

Orthoparc

3

Team Orthoparc



Maarten Kroon

- ✓ Orthopeed
- ✓ Heup expert



Phianne Bouwmeester

- ✓ Orthopeed
- ✓ Knie expert



28-3-2018

Orthoparc

4

Orthoparc



Visie:

- ✓ Pijnloos en goed bewegen draagt bij aan kwaliteit van leven. Door middel onze netwerk organisatie zitten we dicht bij de patiënt. Onze medewerkers en partners bepalen het succes.

Missie:

- ✓ Innovatief
- ✓ Toegankelijk
- ✓ Gemotiveerd
- ✓ Patiënt centraal

28-3-2018

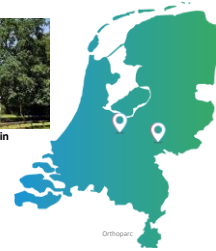Orthoparc

5

Locaties



Kliniek Bosch en Duin



Kliniek Roosendaal

28-3-2018

Orthoparc

6

Nieuwe heup

Voorste benadering
In dagbehandeling



28-3-2018

Orthoparc

7

Nieuwe heup in dagbehandeling



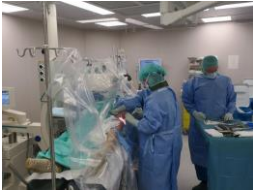- ✓ Op dezelfde dag naar huis
- ✓ Voorste benadering
- ✓ Na OK directe mobilisatie
- ✓ Van belang vanwege:
 - Stimuleren van een goed houdings- en bewegingspatroon tijdens het ADL.
 - Het lichaam 'functioneel' trainen,
 - De totaliteit in acht nemen

28-3-2018

Orthoparc

8

Patiënt op OK



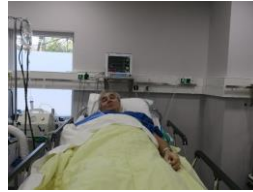✓ 7.55 uur

28-3-2018

Orthoparc

9

Patiënt op Recovery



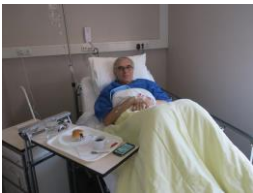✓ 9.00 uur

28-3-2018

Orthoparc

10

Patiënt op verpleegafdeling



✓ 9.30 uur

28-3-2018

Orthoparc

11

Eerste stappen met 'Taurus'



✓ 10.00 uur

28-3-2018

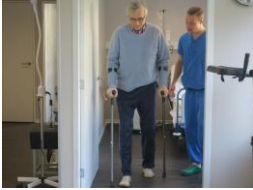Orthoparc

12

Eerste stappen met krukken



✓ 11.00 uur



28-3-2018

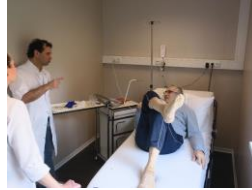Orthoparc

13

Bezoek Dr. Vehmeijer



✓ 11.15 uur



28-3-2018


Orthoparc

14

Traplopen



✓ 12.00 uur



28-3-2018

Orthoparc

15

Ontslag 14.00 uur



28-3-2018

Orthoparc

16



Pauze

28-3-2018

Orthoparc

17

Partnerprogramma highlights



- ✓ Een dag meelopen bij Orthoparc
- ✓ Direct contact met het Orthoparc team
- ✓ Effectmetingen
- ✓ Gratis geaccrediteerde training
- ✓ Elkaars logo op de website



28-3-2018

Orthoparc

18

Meer informatie?



- ✓ Scan de QR code
 - Iphone: met de camera
 - Android: met een app
- ✓ Vul het formulier in en laat uw gegevens achter
- ✓ Klik op verzenden

28-3-2018

Orthoparc

19

Kniprothese



Signature knie
In dagbehandeling

5-4-2018

Orthoparc

20

Saskia Boekhorst



Tropenarts/artsen zonder grenzen
SEH-arts
Orthopedisch chirurg

Sinds 2007 gebruik vanguardprothese sporadisch signature
Sinds 2011 alle prothesen met signature methode

2011 maatschapslid Franciscus Vlietland
2017 Orthoparc Bosch en duin

5-4-2018

Orthoparc

23

Anamnese



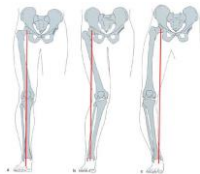- ✓ Mate van invalidatie (stok, rollator, traplopen, actieradius, met of zonder pijnstilling)
- ✓ Startpijn/ochtendstijfheid
- ✓ klachten in de tijd
- ✓ Welke maatregelen heeft patient zelf genomen + effect



Lichamelijk onderzoek



- ✓ Beenas
- ✓ Looppatroon
- ✓ Heuprotaties
- ✓ pes planovalgi
- ✓ Hydrops/haemarthros (antistolling?)
- ✓ patellalateralisatie
- ✓ Drukpijn gewrichtsspleten
- ✓ Zn Speciele testen



Pas op



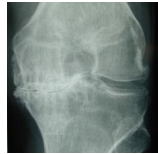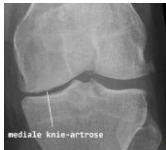- ✓ Knieklachten kunnen van de heup of rug afkomen DUS: rotaties heup testen (bij twijfel tevens x bekken/heup aanvragen) en rugklachten uitvragen + zn onderzoek doen
- ✓ bij twijfel marcanisatie als differentiatiemiddel

5-4-2018

Orthoparc

24

Staande=belast rontgenfoto



5-4-2018

Orthoparc

25

MRI?



- ✓ Voor diagnose gonarthrose NIET bijdragend
- ✓ (wel voor bijvoorbeeld meniscus of kruisbandletsel)

5-4-2018

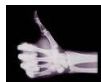Orthoparc

26

Aanvullend onderzoek



- ✓ Rontgenopname AP/Lat/Patella
- ✓ staande patient



5-4-2018

Orthoparc

27

Doorverwijzen als



- ✓ Invaliderende klachten onvoldoende reagerend op pijnstilling/therapie
- ✓ Criteria Orthoparc:
 - Gezonde patiënt
 - BMI < 35
 - Onder 75 jaar

Classificatie Kellgren and Lawrence

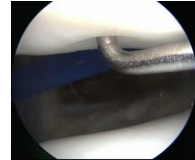


- ✓ Grade 1: twijfelachtige gewrichtsspleetversmalling dubieuze osteofyt
- ✓ Grade 2: milde gewrichtsspleetversmalling met evidente osteofyt
- ✓ Grade 3: evidente gewrichtsspleetversmalling, meerdere osteofyten, sclerose
- ✓ Grade 4: ernstige gewrichtsspleetversmalling danwel volledig verdwenen, grote osteofyten, ernstige sclerose

Graad I



- ✓ Het kraakbeenoppervlak is zacht en de verende eigenschappen zijn verminderd
- ✓ Röntgenfoto: geen afwijkingen



28-3-2018

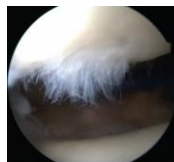
Orthoparc

30

Graad II



- ✓ Er bevinden zich scheurtjes en onregelmatigheden in het oppervlak (kraakbeen fibrillaties)
- ✓ Röntgenfoto: geen afwijkingen



28-3-2018

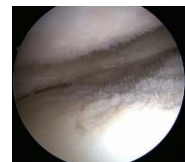
Orthoparc

31

Graad III



- ✓ Diepere groeven
- ✓ Losse kraakbeenschollen
- ✓ Pre-artrose
- ✓ Röntgenfoto: osteofyten, sclerose, geen of milde gewrichtsspleet versmalling



28-3-2018

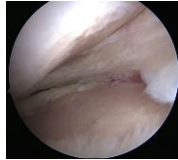Orthoparc

32

Graad IV



- ✓ Arthrose
- ✓ Het kraakbeen is geheel verdwenen en het onderliggende bot ligt bloot
- ✓ Röntgenfoto: osteofyten, sclerose, gewrichtspleet versmalling, soms zelfs volledig verdwenen



28-3-2018

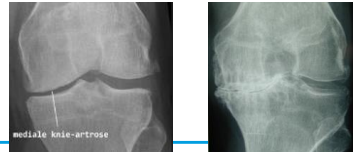Orthoparc

33

Doorverwijzen als:



- ✓ Invaliderende klachten, onvoldoende reagerend op pijnstilling/therapie



Shared decision making-opties



- ✓ Pijnstilling en therapie
- ✓ Injectie fermatron versus kenakort
- ✓ Standsbeencorrectie
- ✓ Prothese (hemi/totaal)

5-4-2018

Orthoparc

35

scharniergewricht



5-4-2018

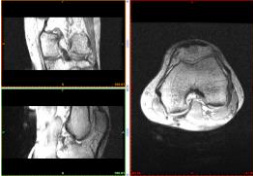
Orthoparc

36

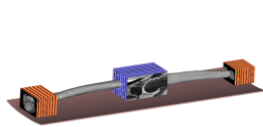
Mri scan beenas uitlijning



✓ Scan



✓ Data upload



5-4-2018

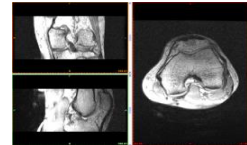
Orthoparc

37

Beoordeling MRI



- ✓ Bot en kraakbeen identificatie
- ✓ 3D model specifieke anatomie
- ✓ Vaststellen Landmarks
- ✓ Voorstel implantaat, maat en richting in 3d vlak



5-4-2018

Orthoparc

38

Landmarks

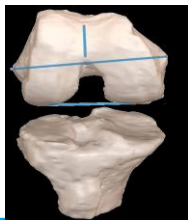

✓ Femur

- Mechanische as
- Epicondylair as
- Posterior condylair as
- Distal punten

✓ Tibia

- Mechanische as
- Hoogste en laagste punt
- Rotatie



5-4-2018

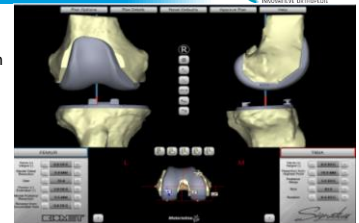Orthoparc

39

Planning



- ✓ Download
- ✓ Wijzigingen accorderen
- ✓ Upload



5-4-2018

Orthoparc

40

Patiëntgebonden mallen



- ✓ Productie mallen
- ✓ Versturen mallen
- ✓ sterilisatie



5-4-2018

Orthoparc

41

Patiënt gebonden set

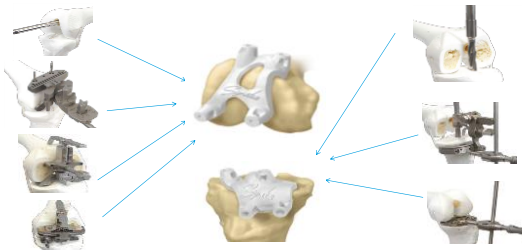


5-4-2018

Orthoparc

42

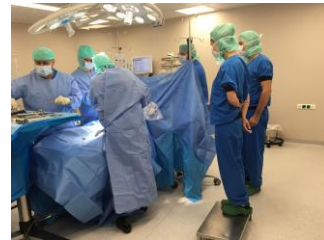Operatie



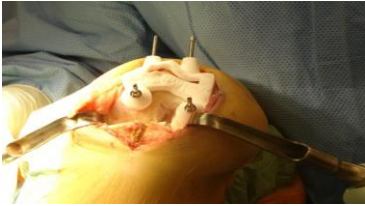
5-4-2018

Orthoparc

44



Operatie

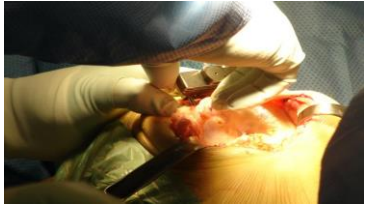

5-4-2018

Orthoparc

45

Operatie

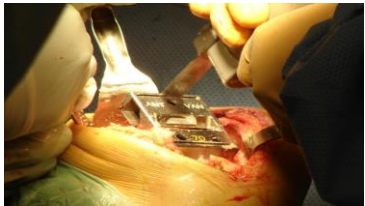


5-4-2018

Orthoparc

46

Operatie

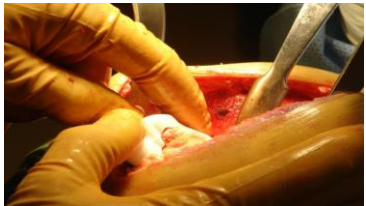

5-4-2018

Orthoparc

47

Operatie

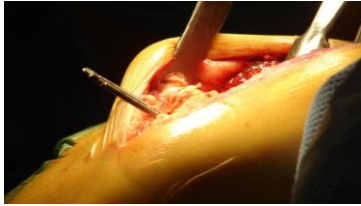


5-4-2018

Orthoparc

48

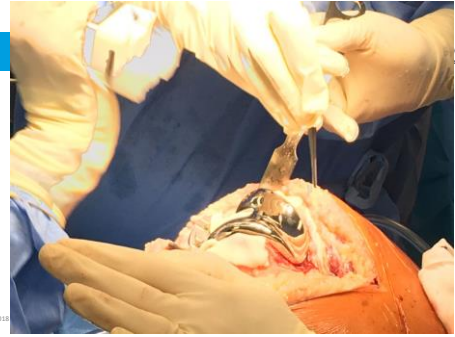Operatie



5-4-2018

Orthoparc

49

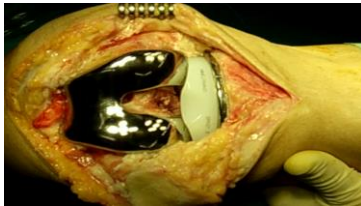

PARC
ORTHOPEDIE

5-4-2018

50

Operatie

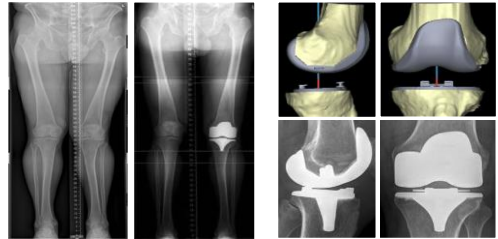

5-4-2018

Orthoparc

51

beenasopname



5-4-2018

Orthoparc

52

Patient Mevr. C 4 uur na OK



28-3-2018

Orthoparc

53

Voordelen signature



- ✓ Pre-operative planning
- ✓ Kortere operatieduur (minder infecties)
- ✓ exacte passing implantaten (maat) in beenas van patient
- ✓ Optimale plaatsing van het implantaat (richting)
- ✓ Minder trauma/letsel (geen intramedullaire pen)
- ✓ Minder instrumentarium (steriliteit)

5-4-2018

Orthoparc

54

Dagbehandeling




- ✓ Kortdurende spinaal anaesthesie
- ✓ Signature methode
- ✓ LIA (lokale infiltratie anaesthesie)
- ✓ Directe mobilisatie
- ✓ Goede begeleiding
- ✓ Pijnstilling

5-4-2018

Orthoparc

55

Mevrouw C. 2 weken na OK

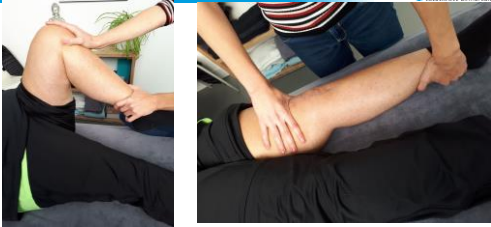

28-3-2018

Orthoparc

56

Mevr. V 5 weken post operatief



5-4-2018

Orthoparc

57

Dank voor uw aandacht



s.boekhorst@orthoparc.nl



5-4-2018

Orthoparc

58

Meer info of partner worden?



Mailen/bellen of appen?